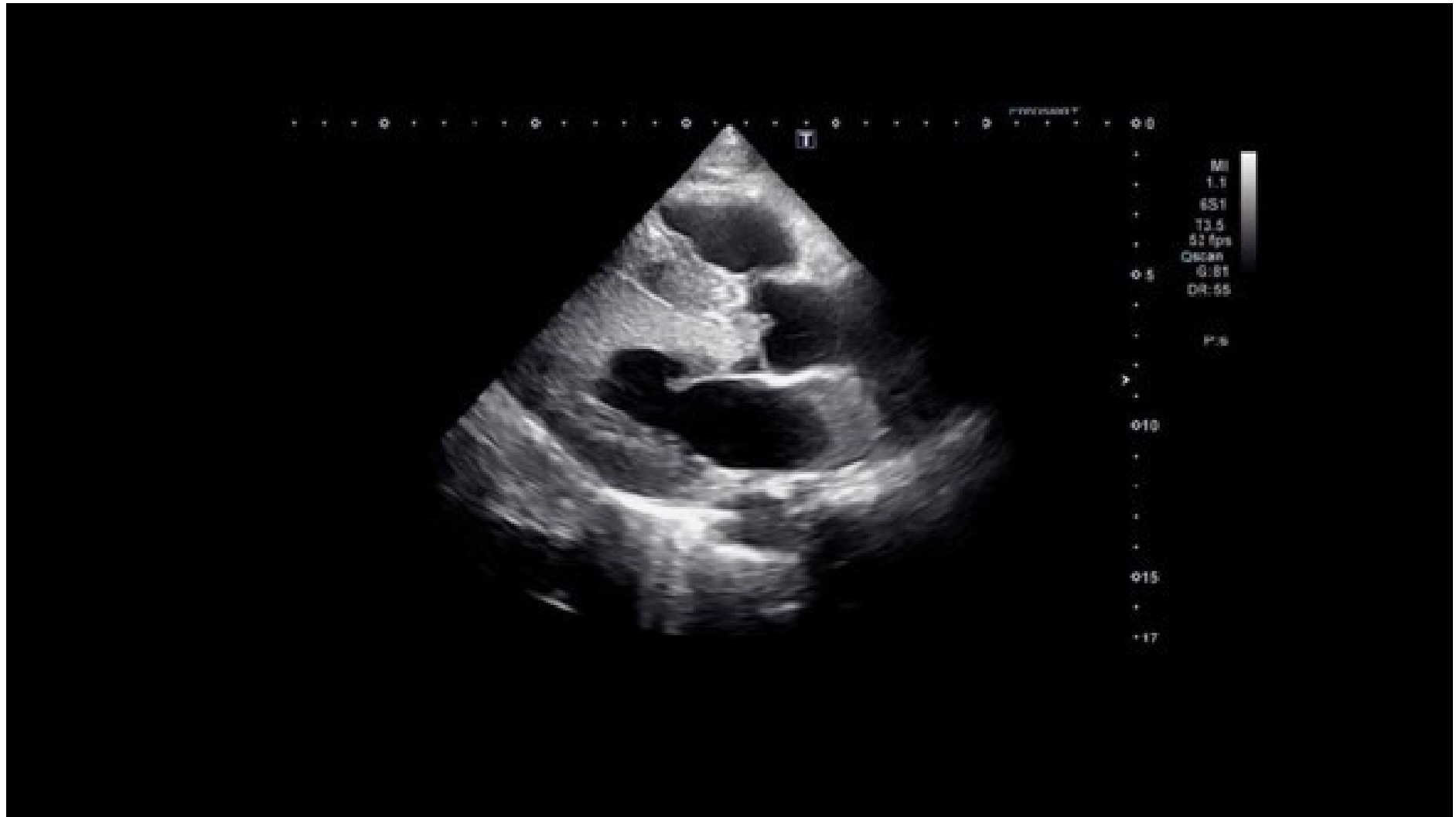

No. 7

タイトル：左室を埋め尽くすフィブリン

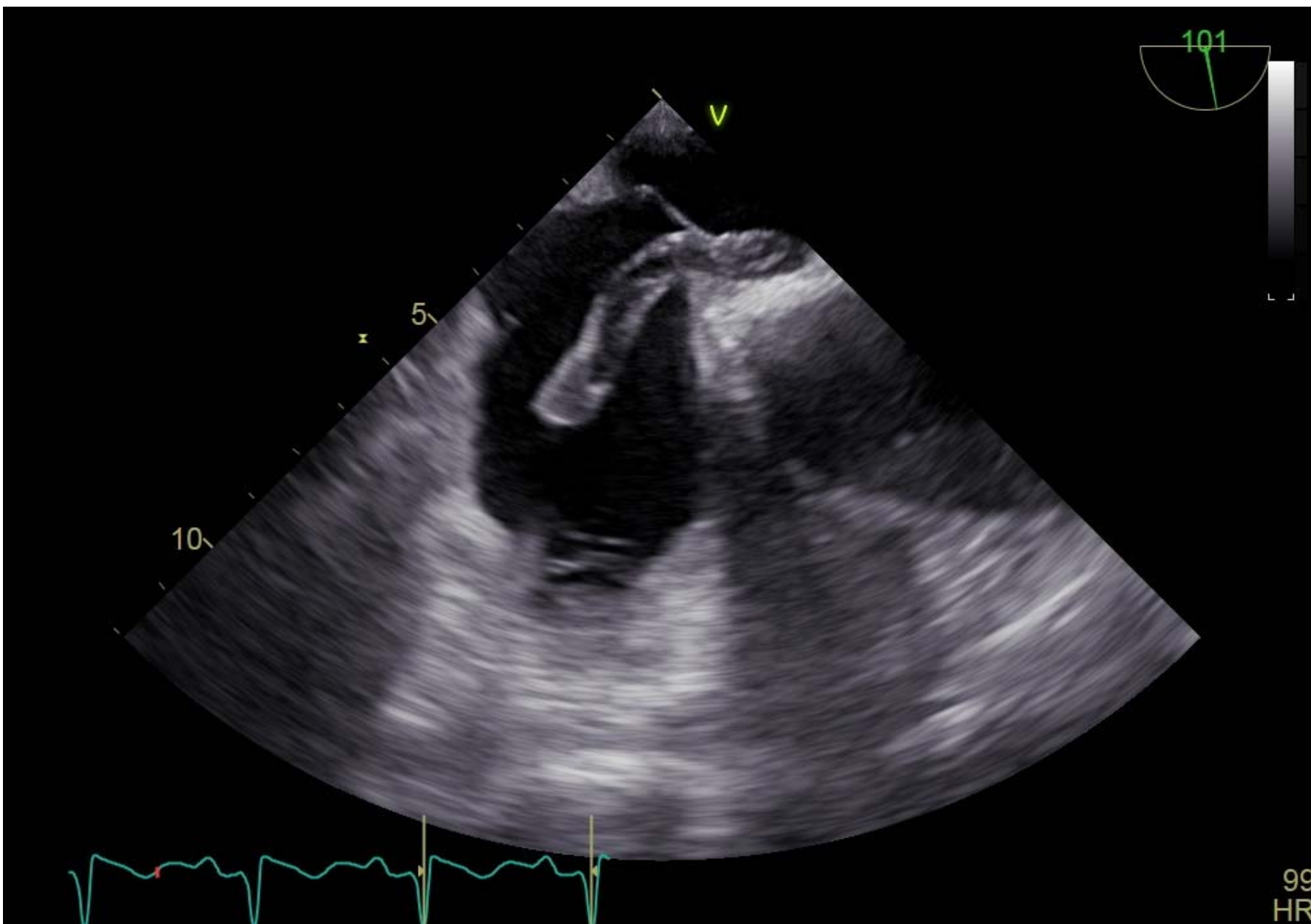
No. 7



No. 9

タイトル：危機一髪、PFOに捉えられた巨大静脈血栓

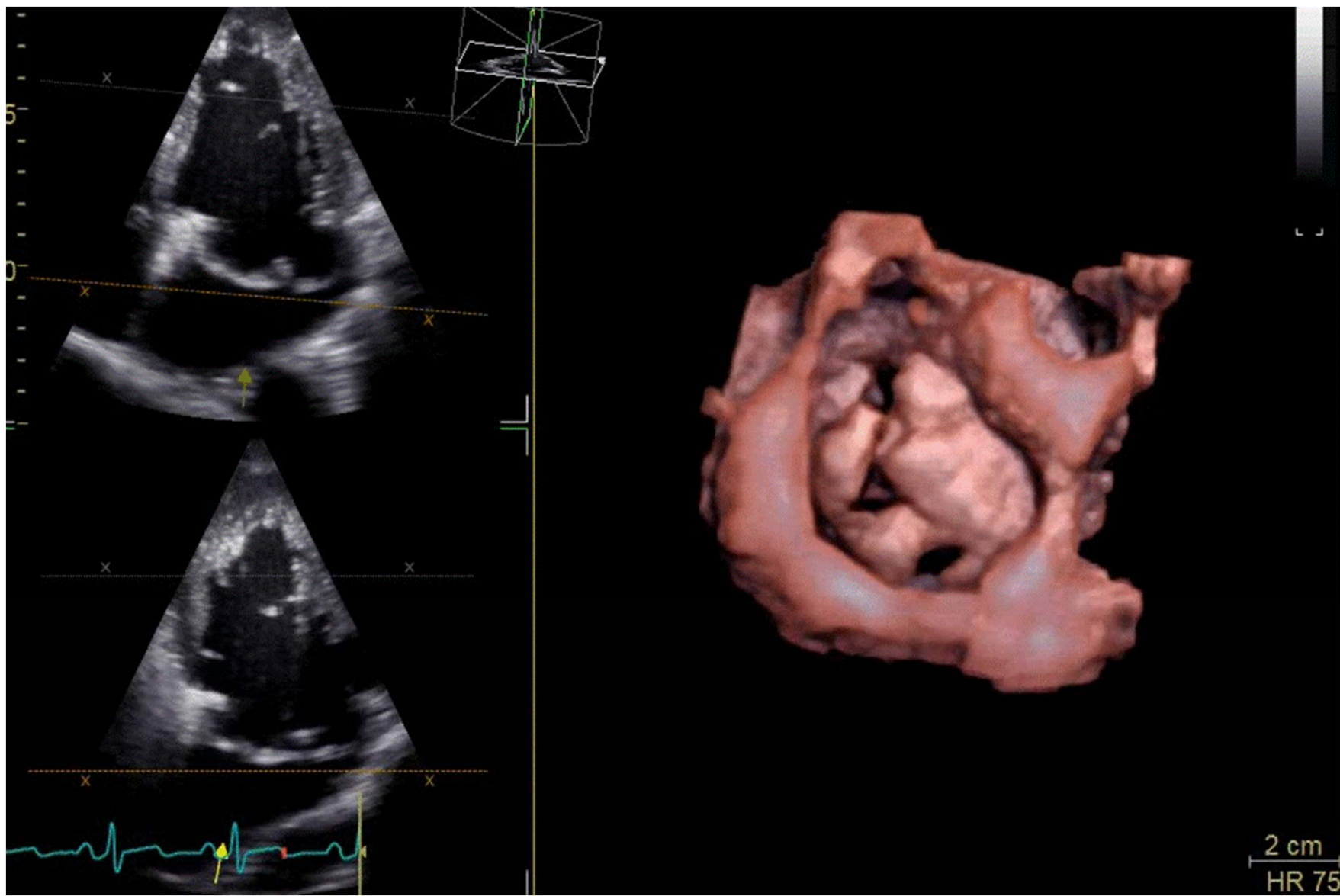
No. 9



No. 1 8

タイトル：わたがし僧帽弁

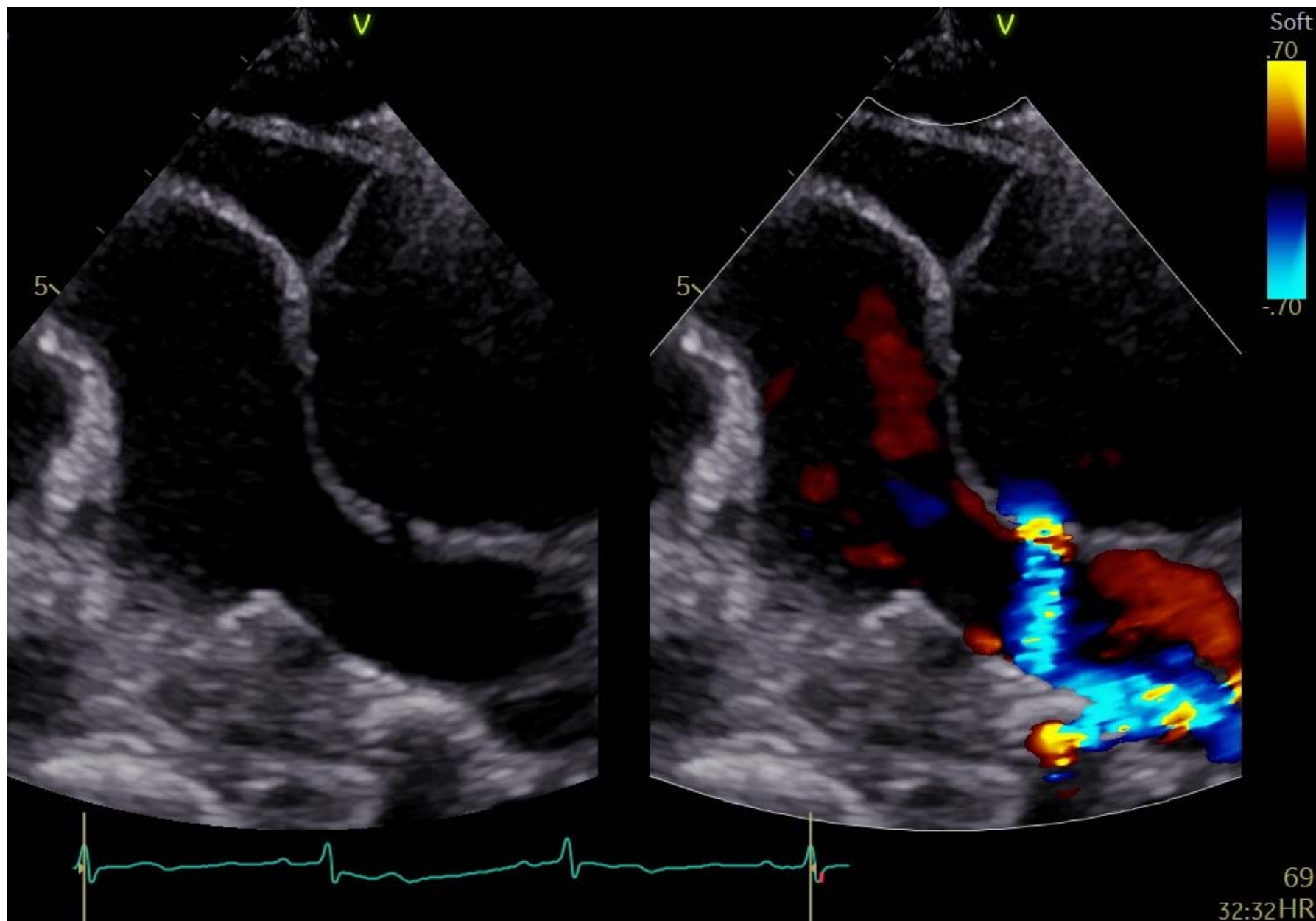
No.18



No. 2 3

タイトル：カラードップラーで発見！弓部大動脈瘤左肺動脈穿破

No.23

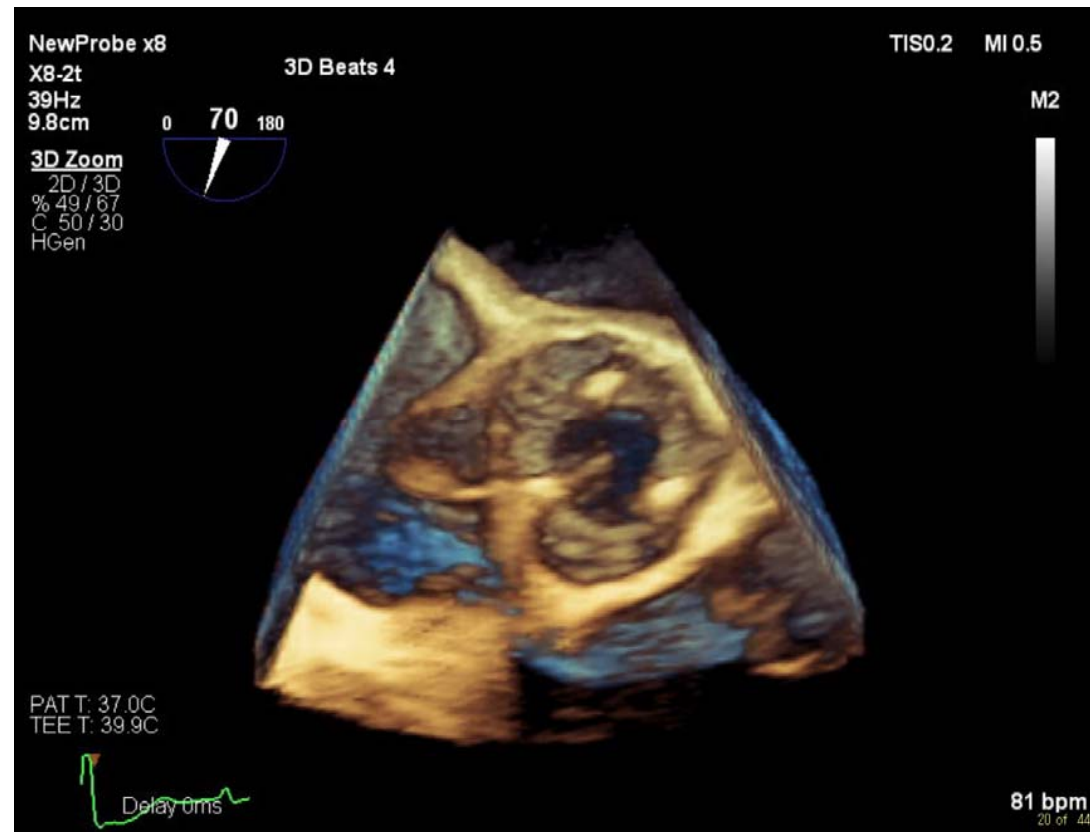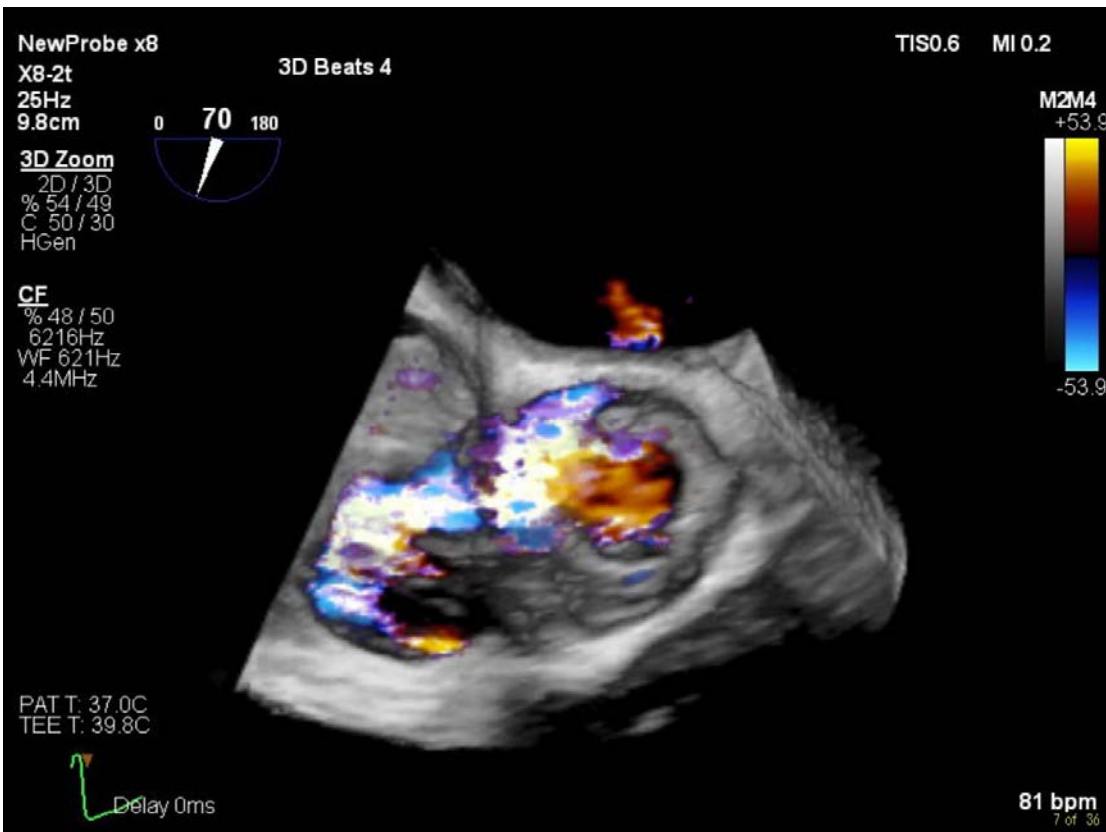




No. 2 6

タイトル：衝撃！バルサルバ洞仮性瘤の右房内穿破！

# No.26



No. 2 7

タイトル：異常僧帽弁架橋 (Mitral Arcade / Hammock mitral valve)

No.27

