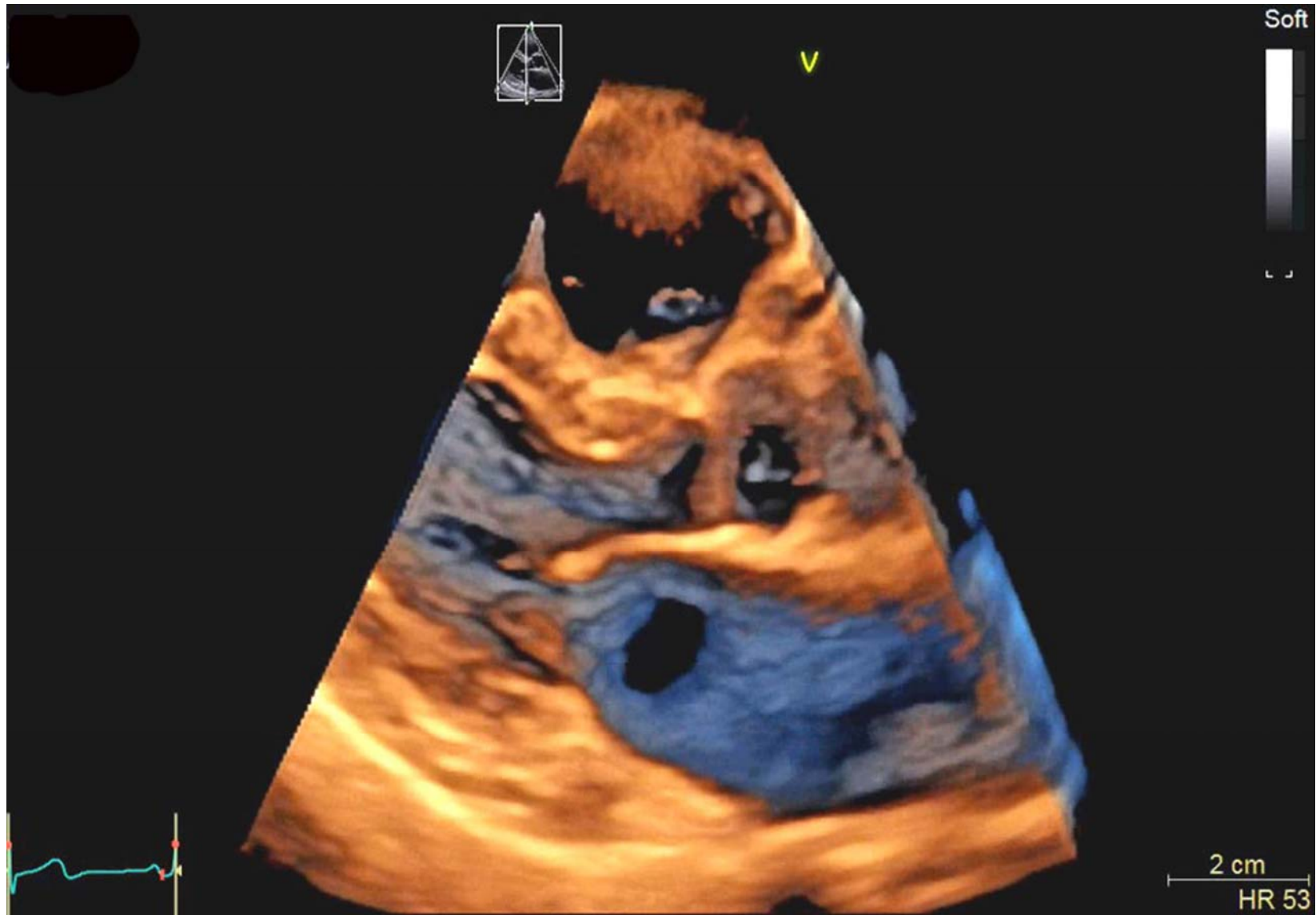


No.1

タイトル：冠静脈洞の屋根がない！ 3D画像でUnroofedをUnveil！

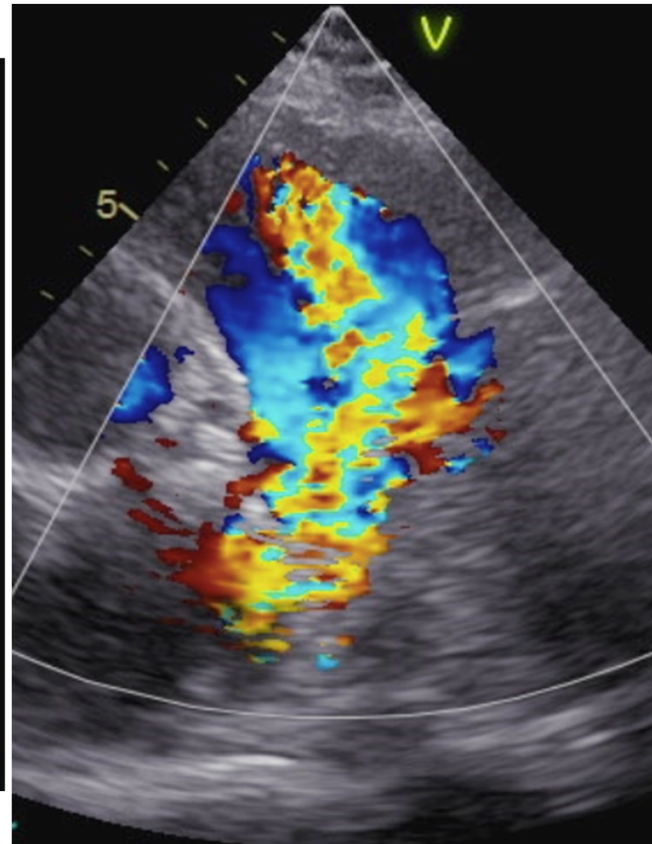
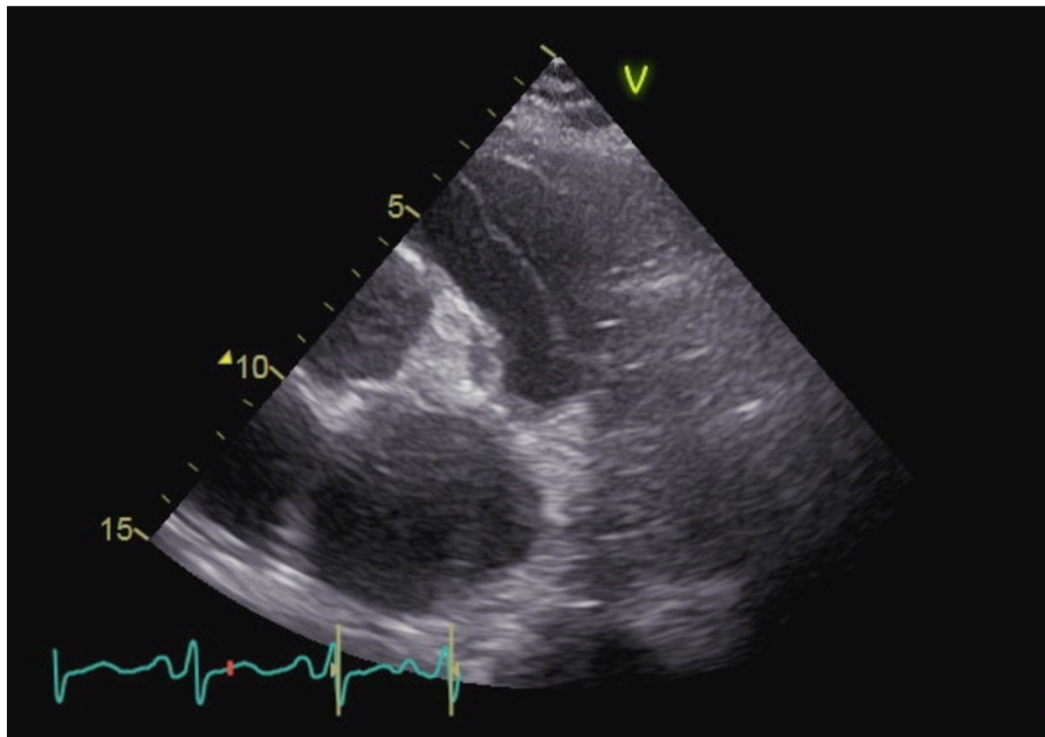
No.1



No. 3

タイトル：検査者は見た！肺動脈内にまさかのflap！！

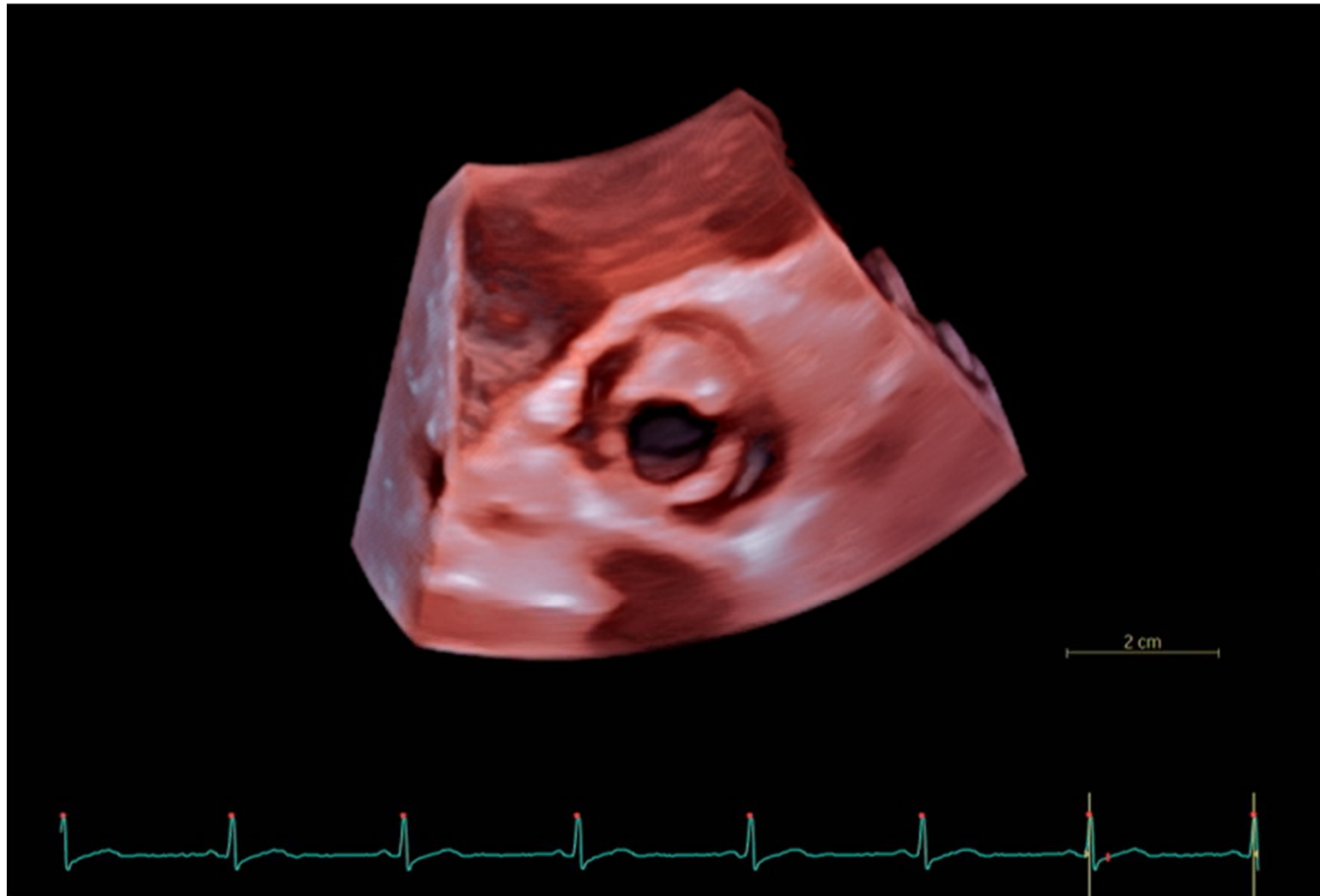
No. 3



No. 8

タイトル：一尖を、画す

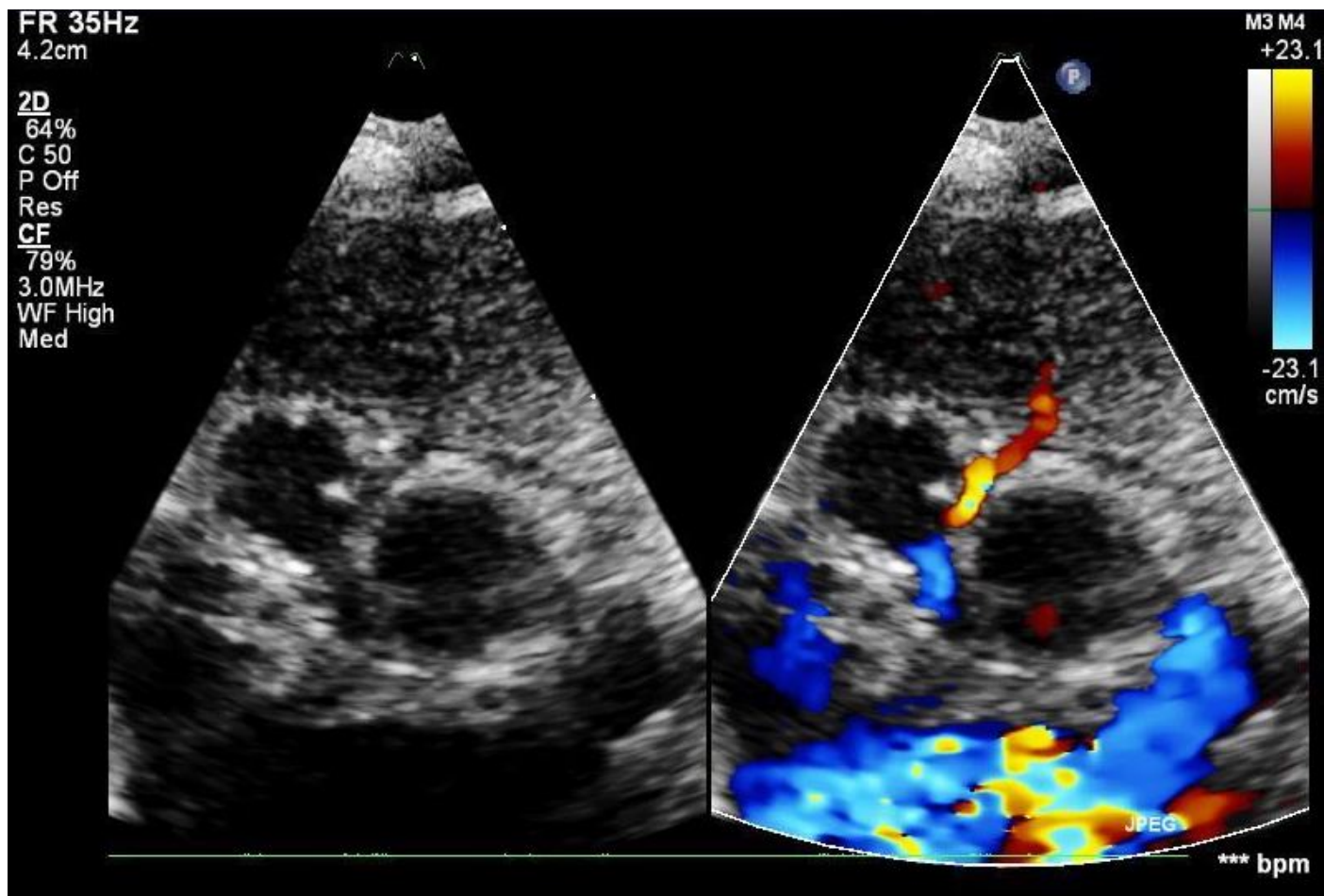
No. 8



No. 9

タイトル：感動！冠動？ここまで見えるか冠動脈壁内走行

No. 9

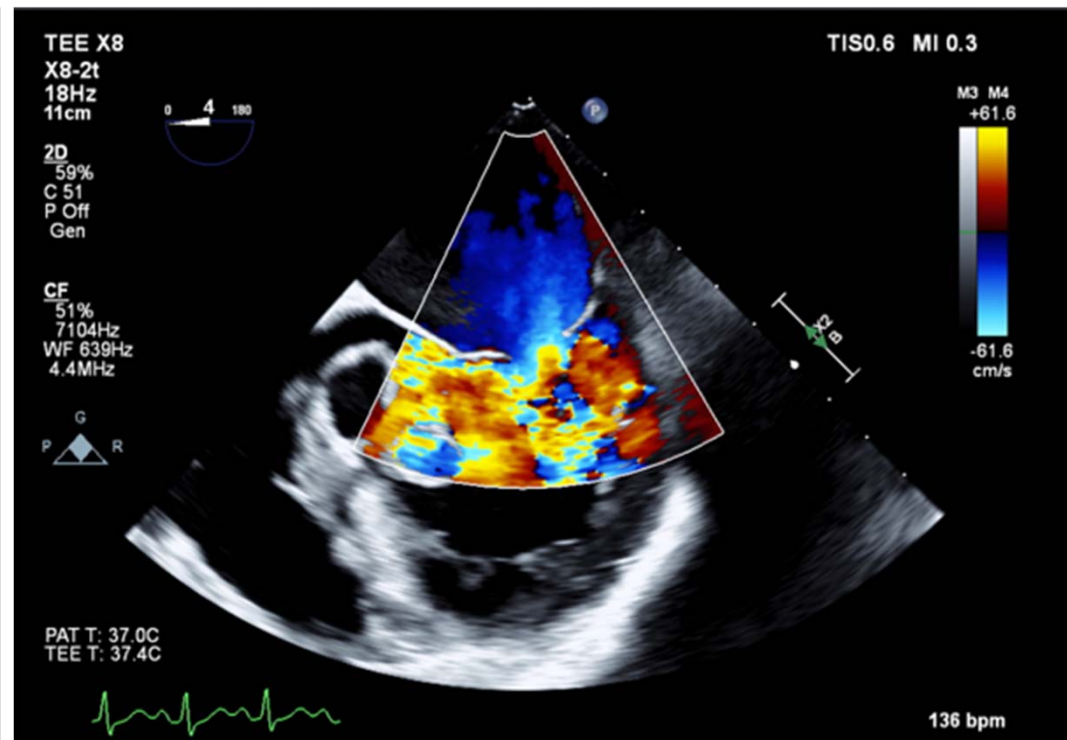
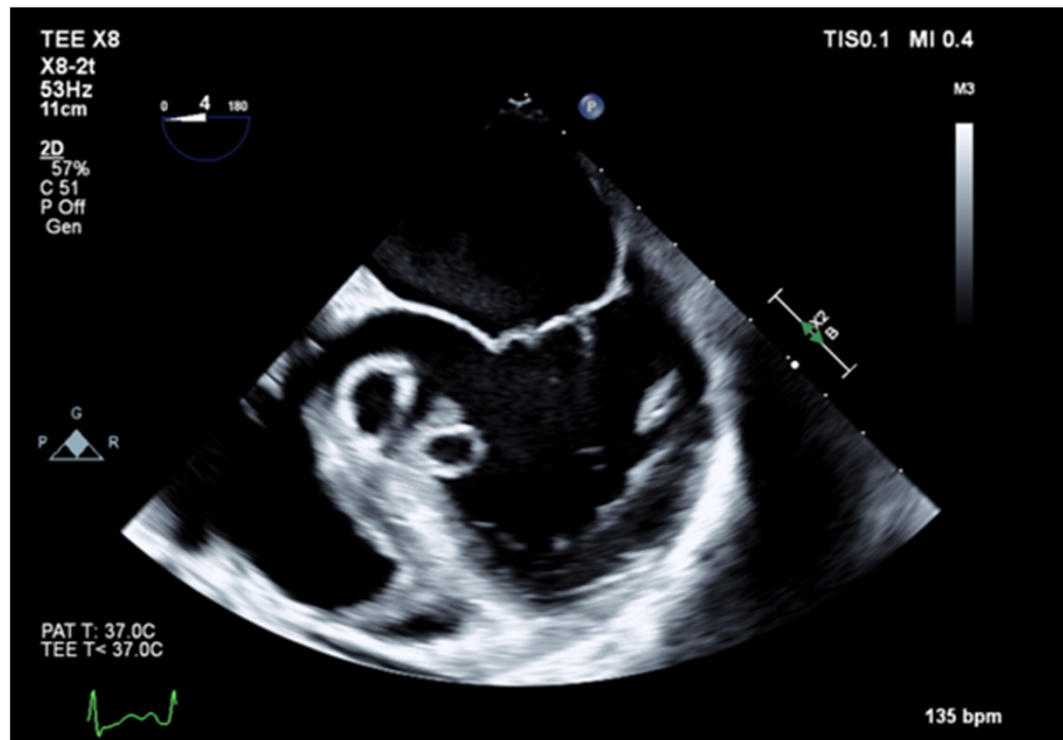




No. 1 4

タイトル： Butterfly in the heart !? 大動脈弁右冠尖と弁輪部膿瘍左室内穿破！

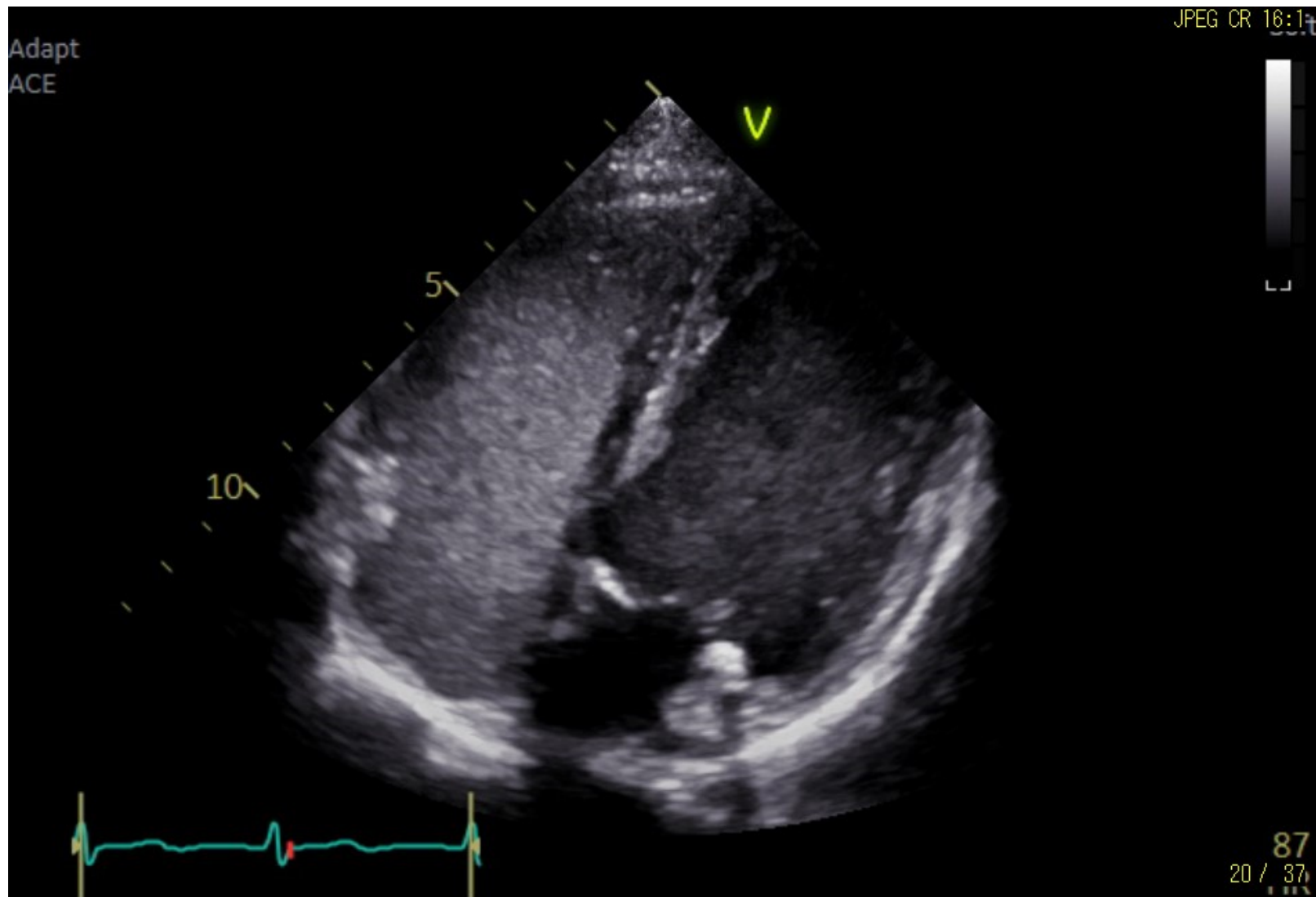
No.14



No. 1 6

タイトル：ひやひやエコー！！寒冷凝集素症

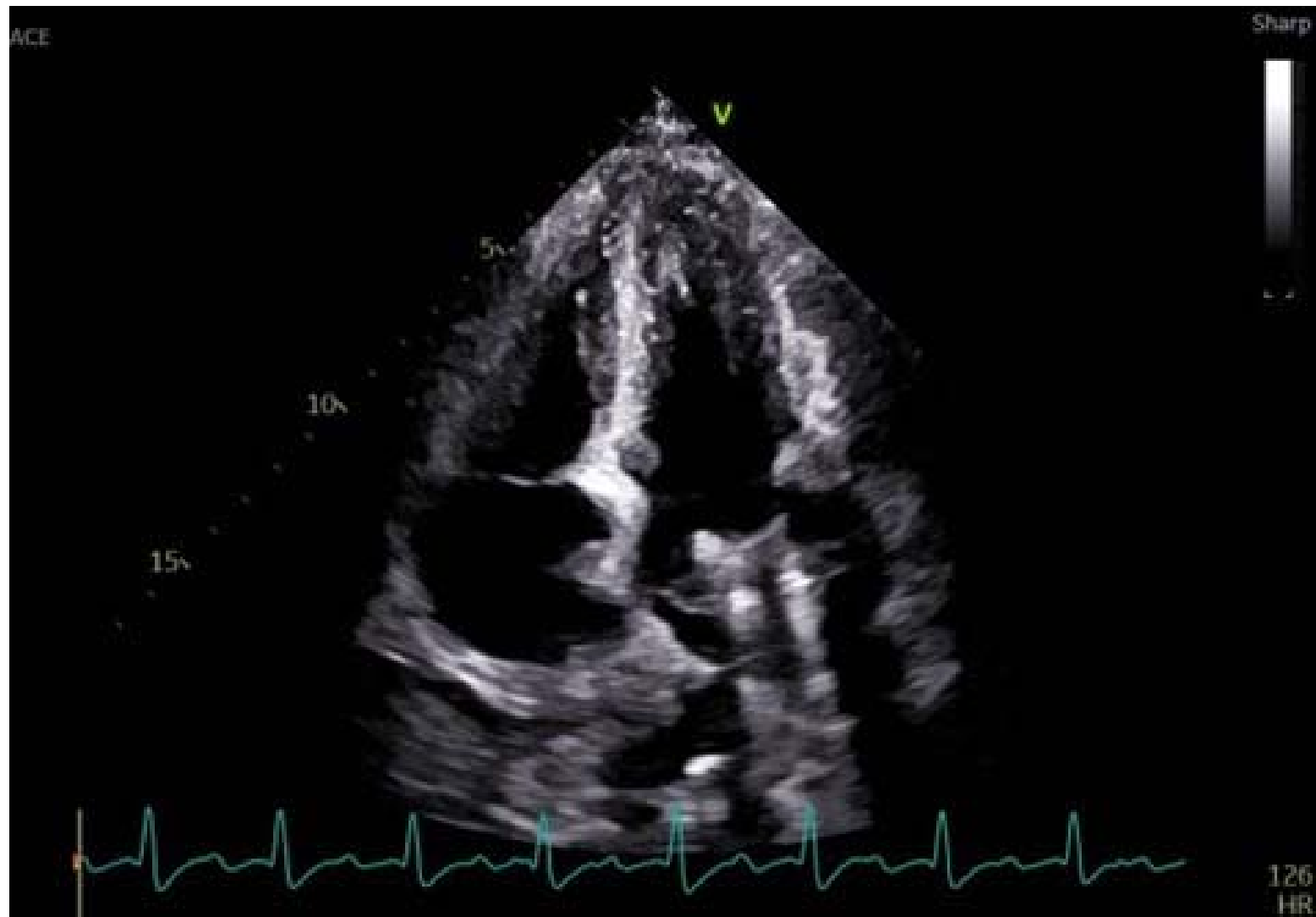No.16



No. 17

タイトル：危機一髪僧帽弁

No.17



No. 1 8

タイトル：ふわふわと 左室の中に 舞うリボン 僧帽弁余剰腱索

No.18

